

**ПЕРСПЕКТИВНЫЕ МЕТОДЫ ИНТЕРВЕНЦИОННОЙ АНГИОХИРУРГИИ****И.К. Пухова**

puhovai.k@mail.ru

SPIN-код: 7110-1540

**Д.Ю. Соколова**

whyclos@mail.ru

SPIN-код: 8866-4186

**И.Е. Полудкин**

ilya1207poludkin@gmail.com

SPIN-код: 4588-7917

**Ю.А. Богачева**

bogacheva1812@mail.ru

SPIN-код: 5601-3820

**МГТУ им. Н.Э. Баумана, Москва, Российская Федерация****Аннотация**

*Развитие методов диагностики и лечения сердечно-сосудистых заболеваний, связанных с образованием атеросклеротических бляшек, позволяет улучшить прогнозы по длительности и качеству жизни пациентов. Интервенционная (эндоваскулярная) ангиохирургия является современным развивающимся направлением малоинвазивной хирургии, позволяющим использовать чрескожный доступ для проведения внутрисосудистых операций. В работе описаны методы интервенционной ангиохирургии, приведены их основные достоинства и недостатки. Представлены схематические изображения основных типов устройств для малоинвазивной дилатации сосудов. Составлены их классификации по различным параметрам. Сделаны выводы об основных направлениях развития каждого метода.*

**Ключевые слова**

*Интервенционная ангиохирургия, эндоваскулярная ангиохирургия, баллонная ангиопластика, стентирование, атерэктомия, радиочастотная абляция, тепловая ангиопластика, атеросклероз*

Поступила в редакцию 29.07.2021

© МГТУ им. Н.Э. Баумана, 2021

**Введение.** Хирургические вмешательства для лечения атеросклероза могут проводиться традиционными методами, такими как эндартерэктомия, шунтирование и протезирование, и эндоваскулярными, при проведении которых используется чрескожный доступ, а визуализация проведения воздействия осуществляется с помощью ангиографии. Хотя процент открытых хирургических операций в России остается значительным, существует тенденция к более активному внедрению эндоваскулярных вмешательств в хирургическую практику. Рассматриваемыми эндоваскулярными вмешательствами являются методы чрескожной транслюминальной баллонной ангиопластики, стентирование, катетерная атерэктомия и малоинвазивные методы, основанные на тепловом воздействии на атеросклеротические массы.

**Чрескожная транслюминальная баллонная ангиопластика.** В процессе чрескожной транслюминальной баллонной ангиопластики атеросклеротические массы сдавливают раскрывающимся баллоном и прижимают их к стенкам сосуда,

что позволяет расширить просвет артерии и улучшить гемодинамические свойства сосуда. Классификация существующих баллонов представлена на рис. 1.

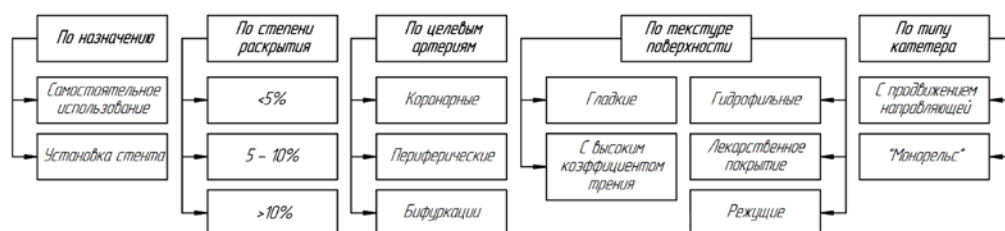


Рис. 1. Классификация баллонов

Баллонная ангиопластика применяется как в качестве самостоятельного метода реканализации при атеросклерозе, так и для установки стента. Основной классификации баллонов для ангиопластики является их различие по возможности расширяться больше номинального диаметра: баллоны высокого давления, расширяющиеся не более чем на 5 % при давлении 2,0...2,5 МПа, баллоны среднего диапазона, расширяющиеся на 5...10 % (1...2 МПа), и баллоны низкого давления, расширяющиеся более чем на 10 % (0,6...1,0 МПа) [1]. Баллоны высокого давления малоэластичны, формируют просвет, соответствующий их номинальному диаметру, и равномерно распределяют давление по всей площади соприкосновения (рис. 2, а), что позволяет значительно деформировать стенку сосуда для расширения просвета, но может приводить к разрыву интимы, гематомам и прочим осложнениям.

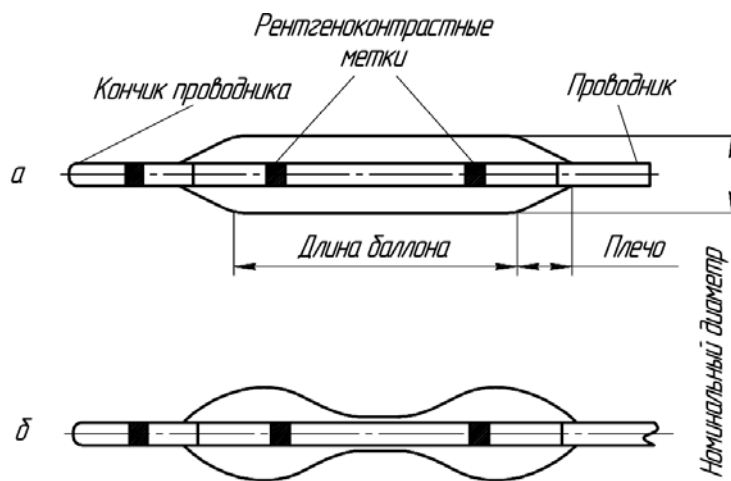


Рис. 2. Схематическое изображение баллонов:

а — баллон высокого давления; б — баллон низкого давления, прижимающий бляшку

Баллоны среднего и низкого давления могут деформироваться при раскрытии, принимать форму «собачьей косточки» (рис. 2, б) и неравномерно воздей-

ствовать на участки, что может быть эффективно при кальцифицированных стенозах [2]. Недостатком таких баллонов является частое травмирование стенки на участках их чрезмерного расширения.

Подавляющее большинство баллонов для лечения атеросклероза имеет цилиндрическую форму. В зависимости от назначения они различаются по длине, номинальному диаметру, материалу и текстуре поверхности. Примерами использования различных текстур являются баллоны с режущими кромками (например, лезвиями, выступами и проволочной обмоткой), баллоны с лекарственным, гидрофильным покрытием, а также баллоны со сложной формой стенки. Баллоны с режущими кромками различного профиля используются для более локализованного давления на бляшку с помощью концентрации усилия на небольшой площади поверхности кромок и могут быть использованы для резекции осложненных кальцифицированных поражений. Также современные баллоны могут иметь лекарственное покрытие с различными действующими веществами, однако их основное влияние показано на краткосрочных результатах операции, после чего за пациентом требуется дальнейшее долгосрочное наблюдение [3].

Доставка баллона происходит с помощью катетера, соединенного с устройством для нагнетания давления, и проводником. В качестве жидкости для создания давления в баллоне обычно используют физиологический раствор с возможным добавлением контрастной жидкости. Основными типами катетеров являются катетер с проводниковой направляющей и катетер-монорельс. Катетеры могут иметь два коаксиальных отверстия, что позволяет достичь высокой скорости раскрытия длинных баллонов для периферических артерий, или два либо три смещенных отверстия, что используется в большинстве катетеров [4].

Основные преимущества баллонной ангиопластики — широкий спектр показаний, отсутствие необходимости извлекать атеросклеротические массы из кровотока и отсутствие инородных тел в сосуде после операции. Наиболее часто встречающиеся осложнения включают гиперплазию интимы и рестеноз, которые в большинстве случаев могут быть устранены установкой стента с лекарственным покрытием или повторной операцией [5]. К недостаткам баллонной ангиопластики относятся травмирование стенки сосуда радиальным давлением, высокая частота рестеноза и особая важность предоперационного обследования и тщательного подбора типа и размера баллона для уменьшения вероятности осложнений.

**Стентирование.** Стентирование — второй по распространенности эндоваскулярный метод лечения атеросклероза. В ходе операции в пораженный сосуд устанавливается стент, который представляет собой упругую сетчатую трубку, образованную металлическими или полимерными ребрами. Ребра составляют каркас с клетчатым узором или узором иной сложной формы. В сложенном состоянии стент имеет диаметр 1...3 мм, в расправленном — 2...12 мм. Длина современных стентов варьируется в диапазоне 10...150 мм.

Требованиями к стенту являются эластичность конструкции, рентгеноконтрастность, тромборезистентность, гемодинамическая и биосовместимость, высокая радиальная прочность, маленькая площадь поверхности. Классификация стентов по различным параметрам представлена на рис. 3.

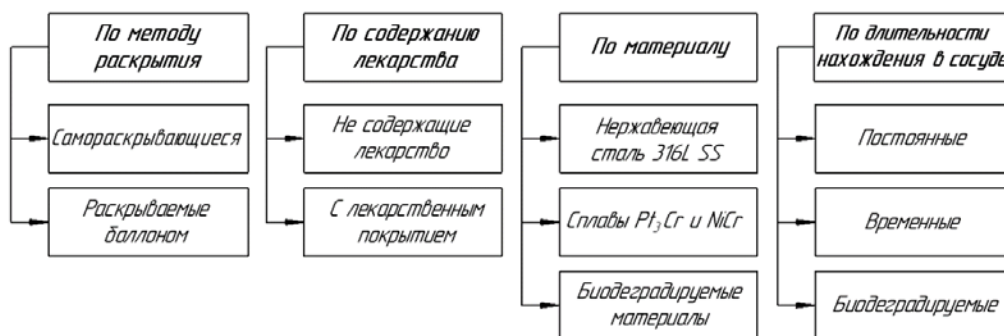


Рис. 3. Классификация стентов

Стенты, раскрываемые баллоном, доставляются к месту воздействия в сжатом состоянии, после чего путем раскрытия баллона, пластически деформирующего стент, расширяются до рабочего состояния. Самораскрывающиеся стенты в сложенном состоянии доставляются к месту установки, где стягивающая конструкция снимается, расширяя просвет сосуда. В настоящий момент в клинической практике применяют оба вида стентов, причем самораскрывающиеся чаще используют для стентирования периферических сосудов и магистральных артерий, а раскрываемые баллоном — для коронарных артерий [6].

Частота рестеноза в стентах, не покрытых лекарственными веществами, составляет 20...40 %, что послужило причиной разработки стентов, покрытых полимерными материалами. Такие стенты содержат лекарственные вещества и высвобождают их постепенно. Лекарственные средства могут содержаться в растворимых капсулах на ребрах стента, что дает возможность контролировать скорость выделения препарата в течение определенного периода — резервуарные системы, или равномерно распределяться по поверхности стента в составе полимерной оболочки — системы матричного типа, что позволяет снизить частоту рестеноза до 6...8 % [7].

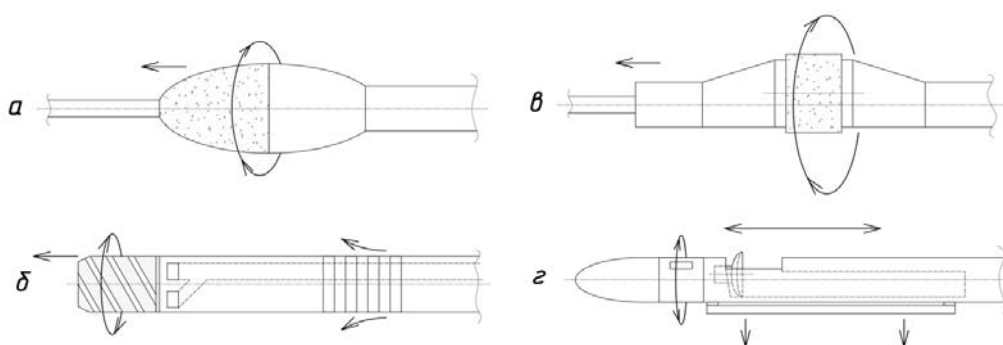
Одно из направлений развития стентов — усовершенствование используемых материалов. Стенты первого поколения изготавливают из сплава нержавеющей стали 316L SS. Он характеризуется наилучшими механическими характеристиками, а также коррозионной стойкостью, однако такие стенты обладают недостаточной рентгеноконтрастностью и не позволяют использовать магнитно-резонансную томографию при обследовании пациента [8].

Рентгеноконтрастность существенно увеличилась в стентах второго поколения, изготавливаемых из кобальт-хромовых и платина-хромовых сплавов. Кроме того, их применение позволило уменьшить толщину ребер, что способствовало увеличению гибкости и внутреннего диаметра стента. Это позволило

снизить частоту последующего рестеноза благодаря уменьшению количества сосудистых повреждений при имплантации [9]. В клинической практике в настоящее время в большинстве случаев применяют стенты именно этого поколения.

С целью минимизации гиперплазии неоинтимы — основной причины рестеноза в стенте, было разработано третье поколение — биodeградируемые стенты. Такие стенты поддерживают форму сосуда, одновременно доставляя лекарственный препарат, после чего материал деградирует в результате механического, термического и химического воздействий окружающей среды. Однако долгосрочные исследования показали увеличение частоты тромбоза у пациентов [7], поэтому в настоящее время биodeградируемые стенты не применяются в клинической практике. Временные стенты устанавливают в просвет сосуда на время доставки лекарственного средства, после чего их извлекают из организма. Из-за сложности операции по извлечению временных стентов в клинической практике они применяются реже.

**Катетерная атерэктомия.** Устройства для катетерной атерэктомии удаляют фрагменты атеросклеротической бляшки со стенки сосуда. По области воздействия в просвете сосуда их подразделяют на направленные и ненаправленные. Ненаправленные катетеры по принципу вращения подразделяют на орбитальные и ротационные (рис. 4).



**Рис. 4.** Схематическое изображение катетеров:

*а* — в виде бура для ротационной атерэктомии, *б* — в виде сверла для ротационной атерэктомии, *в* — для орбитальной атерэктомии, *г* — для направленной атерэктомии

Устройства для ротационной атерэктомии представляют собой бур или сверло. Они врезаются в толщу атеросклеротической бляшки соосно сосуду и могут преодолевать полные окклюзии. Катетер для ротационной атерэктомии в виде бура представляет собой покрытый алмазной крошкой эллипсоид с поперечным диаметром 1,25...4,50 мм и проталкивается по проводнику со скоростью до 10 мм/с. Бур вращается с частотой 120...190 тыс. об/мин и измельчает кальцифицированную атеросклеротическую бляшку. Бур имеет большую степень воздействия на твердые кальцифицированные ткани, чем на эластичные

здоровые [10]. Недостатком ротационной атерэктомии является необходимость смены бура при восстановлении просвета более узкого или широкого участка артерии.

Катетер для ротационной атерэктомии в виде сверла продвигается сквозь толщу атеросклеротической бляшки без проводника со скоростью до 1 мм/с и вращается с частотой 60...70 об/мин. Такие устройства предусматривают систему аспирации с помощью канавки сверла. Проведение операции может быть затруднено в случае, если длина поражения более 25 мм или если сосуд изгибается под углом более 45° [10].

Тип воздействия при орбитальной атерэктомии схож с типом воздействия при ротационной, однако в ней применяются цилиндрические буры, эксцентричные проводнику. При увеличении скорости вращения амплитуда радиальных колебаний центра масс растет, что приводит к увеличению общей площади воздействия бура. Это позволяет использовать бур в сосудах переменного диаметра, изменяя радиус воздействия. Торцы бура не участвуют в иссечении, что не позволяет катетеру преодолевать полные окклюзии.

Показанием к ненаправленной атерэктомии является протяженная окклюзия сегмента артерии. Ненаправленная атерэктомия позволяет удалять кольцевые кальцифицированные атеросклеротические бляшки с площадью просвета артерии меньше 4 мм<sup>2</sup>. Операция состоит из нескольких проходов с вращением бура длительностью 20...30 с [11]. Также вместе с катетерами для ненаправленной атерэктомии применяют устройства аспирации иссеченной атеросклеротической бляшки. Частицы могут активно аспирироваться направляющим катетером или захватываться дистальным фильтром.

Направленная атерэктомия — процедура удаления атеросклеротической бляшки в определенном радиальном сегменте артерии. Катетер имеет стационарное или вращающееся лезвие на боковой поверхности. При продвижении катетера вдоль по артерии часть атеросклеротической бляшки срезается и падает в отсек в передней части катетера. После позиционирования и прижатия катетера к стенке сосуда сбоку открывается отверстие, а лезвие за ним начинает вращаться, срезая и засасывая иссеченную ткань. Направленная атерэктомия применяется в артериях диаметром 1,5...7,0 мм со стенозом до 50 % просвета артерии. Наибольшее преимущество она имеет при несимметричном распределении массы бляшки в просвете [12].

Преимуществом атерэктомии являются снижение риска появления рестеноза по сравнению со стентированием, возможность операции на протяженном участке окклюзии и предотвращения диссекции интимы, приводящей к тромбозу пораженного участка [13]. Атерэктомию не применяют на участках со значительными изгибами или бифуркациями, а после операции необходима установка стента с лекарственным покрытием для снижения риска рестеноза.

**Лазерная ангиопластика.** Лазерная ангиопластика — один из альтернативных стандартной баллонной ангиопластике и стентированию методов лечения

атеросклероза. Данный метод применяется при особо тяжелых формах поражения, полной окклюзии, стенозах бифуркаций. К преимуществам лазерной ангиопластики можно отнести возможность оперирования в полностью окклюзированном сосуде, повышение скорости реабилитации, возможность использования в сосудах малого диаметра. Основными недостатками метода являются повышение риска перфорации сосуда, кровотечение, обезвоживание стенки сосуда распространение лазерного излучения не только на атеросклеротическую бляшку, но и за пределы сосудистой стенки [14].

В зависимости от диапазона излучения активируются различные механизмы воздействия лазерного излучения на биоткань: фототермический, фотохимический и механико-акустический процессы. Фотохимический механизм воздействия состоит в разрушении ткани на молекулярном уровне по причине разрыва молекулярных связей и ионизации атомов [15]. Фототермический механизм воздействия заключается в преобразовании энергии лазерного излучения в тепловую энергию в результате поглощения излучения тканями, что приводит к абляции облучаемой ткани. Механико-акустический эффект возникает при облучении ткани короткими импульсами высокой энергии и приводит к локальному образованию плазмы, вызывающей ударную волну в результате кавитации [16].

Система лазерного воздействия состоит из двух главных блоков: генератора лазерного излучения и катетеров различного диаметра (0,9; 1,4; 1,7; 2,0; 2,5 мм). Стандартный катетер представляет собой прямопроходящий проводник, вокруг просвета которого расположено множество мелких волокон. Существует два типа расположения массива оптических волокон относительно просвета проводника — концентрическое и эксцентрическое. Для определения локализации наконечника катетера относительно сосудистого русла на дистальном конце катетера устанавливают рентгеноконтрастную метку [17].

Оптические волокна, составляющие волоконный световод, доставляют энергию лазерного излучения от генератора к патологическому участку ткани. Волоконные световоды обычно изготавливают из стекла, кварца и пластика. Каждый материал способен передавать энергию лазерного излучения в конкретном диапазоне длин волн. Nd:YAG-лазеры, аргоновые и гольмиевые лазеры передают энергию излучения по кварцевым волокнам. Передача световой энергии CO<sub>2</sub>-лазера и Er:YAG-лазера осуществляется с помощью волоконной системы на основе полый трубки, внутренние отражающие поверхности которой покрыты тонким, порядка нескольких микрометров, слоем металла [18]. С целью повышения применимости различных лазерных систем ведутся разработки технологий по созданию новых и усовершенствованию существующих волоконных световодов.

**Радиочастотная абляция.** Радиочастотная абляция в хирургии атеросклероза заключается в применении тока высокой частоты (100 кГц ... 1 МГц). Главными преимуществами данного метода являются снижение риска возникновения рестеноза и селективная абляция атеросклеротической бляшки. Однако ис-

пользование избыточной тепловой энергии сопряжено с риском возникновения «микровзрыва», приводящего к перфорации стенки сосуда [19]. При радиочастотной абляции электрический ток от генератора протекает по электродам радиочастотного абляционного катетера и доставляется к биологической ткани в результате активации ионных каналов. При этом происходит нагревание патологического очага, поскольку ткань оказывает сопротивление протекающему через нее высокочастотному току (резистивный нагрев), превращая его в теплоту, рассеивающуюся в окружающие ткани.

Устройство для радиочастотной абляции представляет собой катетер с баллоном, на котором расположен массив радиочастотных электродов (рис. 5) [19]. В результате нагревания, вызванного радиочастотным излучением, фиброзная покрышка и липидное ядро бляшки расплавляются, постепенно разрушая ее. Для предотвращения избыточного нагрева как самого патологического очага, так и окружающих тканей охлаждающий агент (например, физиологический раствор) закачивают в баллон, который расширяется и увеличивает просвет сосуда.

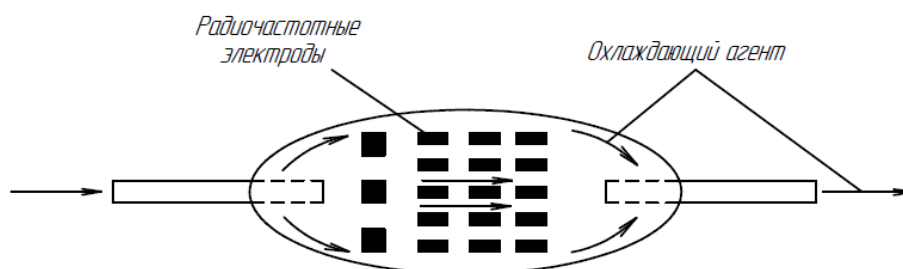


Рис. 5. Схема радиочастотного баллона для ангиопластики

Таким образом, в рамках метода радиочастотной абляции происходит нагревание целевой области ткани без разрушения окружающих тканей. Сочетание двух источников энергии (радиоволновой и конвекции) приводит к целенаправленному нагреву пораженного участка сосуда без повреждения его интимы.

**Электрическая тепловая ангиопластика.** В качестве альтернативы развивающейся лазерной ангиопластике в исследовании [20] было предложено применить прототип баллонного катетера с проводящим металлическим рабочим окончанием, предназначенный для удаления атеросклеротических бляшек (рис. 6). Принцип его действия основан на возникновении электрической дуги между центральным электродом, выполненным из иридия, и внутренней частью рабочего окончания, нагревающегося в процессе работы до температуры 160 °С.

Исследования [20] на животных моделях показали, что в результате комбинирования термической абляции тканей и механического смещения бляшки возможна реканализация периферических сосудов кролика. Однако морфологические и гистологические исследования продемонстрировали наличие в сосудах большого количества остаточных бляшек, в связи с чем электрическая тепловая абляция не нашла распространения в клинической практике.



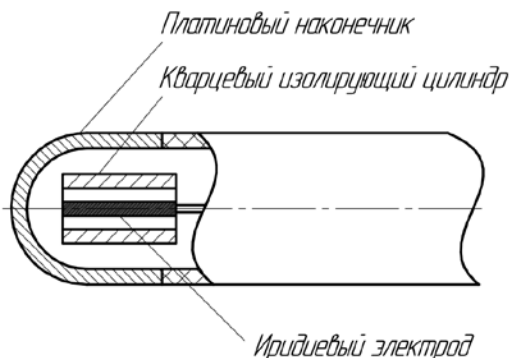


Рис. 6. Схема катетера для электрической тепловой ангиопластики

**Микроволновая абляция.** Для исследования микроволновой абляции катетер для баллонной ангиопластики был модифицирован путем установки сверхвысокочастотного кабеля в центр баллона. На внутренней поверхности баллона закрепляли термодару, позволяющую отслеживать температуру во время операции, чтобы регулировать мощность излучения (рис. 7).

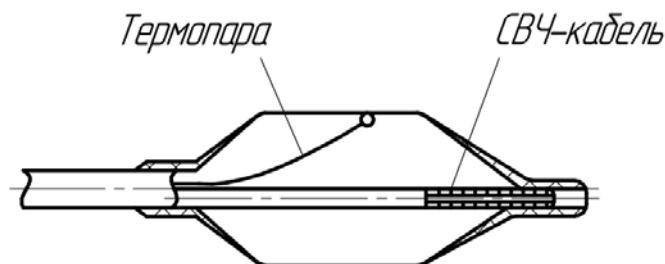


Рис. 7. Система для микроволновой баллонной ангиопластики

Метод микроволновой ангиопластики отработывали на наружных подвздошных артериях кроликов с пиковой температурой воздействия 115 °С. Гистологические исследования показали обширный фиброз тканей медиа, что считается основной причиной возникновения рестеноза [21]. В связи с этим осложнением метод микроволновой ангиопластики не нашел применения в клинической практике.

**Выводы.** В настоящее время эндоваскулярные методы лечения атеросклероза направлены на увеличение длительности эффекта лечения и сокращение побочных эффектов.

Баллонная ангиопластика широко применяется в клинической практике благодаря простоте и эффективности. Для дальнейшего технического развития метода ведутся всесторонние исследования: определение эффективности использования различных конфигураций режущих кромок, совершенствование способов доставки лекарственных средств при помощи баллона и прочие. Кроме того, разрабатываются новые методики проведения операций, в том числе попытки совместного использования баллонной ангиопластики и других видов воздействий на атеросклеротические массы.

За прошедшие годы наибольшее развитие наблюдается в области стентирования и атерэктомии. Благодаря технологическому прорыву в области эндоваскулярных диагностических и хирургических устройств в настоящее время данные методы имеют наименьшее число послеоперационных побочных эффектов.

Альтернативой существующим методам лечения атеросклероза служит направление хирургии, заключающееся в тепловом воздействии на биологическую ткань. Среди тепловых методов, включающих в себя лазерную, радиочастотную, электрическую и микроволновую абляцию, наиболее широкое применение получила лазерная ангиопластика. Данный метод обеспечивает успешную реканализацию кальцифицированных и хронических тотальных окклюзий, удаление концентрических и эксцентрических атеросклеротических бляшек, протяженных стенозов. Однако существующие ограничения лазерной ангиопластики предполагают необходимость сочетания данного метода с баллонной ангиопластикой для достижения значимых клинических результатов.

### Литература

- [1] King M.W., Bambharoliya T., Ramakrishna H. et al. Coronary artery disease and the evolution of angioplasty devices. Springer, 2020,
- [2] Ramanath V.S., Thompson C.A. Guidewires and angioplasty balloons: the primer. In: Textbook of Cardiovascular Intervention. Springer, 2014, pp. 91–98.
- [3] Kayssi A., Al-Atassi T., Oreopoulos G. et al. Drug-eluting balloon angioplasty versus uncoated balloon angioplasty for peripheral arterial disease of the lower limbs. *Cochrane Database Syst. Rev.*, 2016, vol. 8, art. CD011319. DOI: <https://doi.org/10.1002/14651858.cd011319.pub2>
- [4] Keefe N.A., Haskal Z.J., Park A.W. et al. IR playbook. Springer, 2018.
- [5] Cronenwett J., Johnston W. Rutherford's vascular surgery. Elsevier, 2014.
- [6] Duerig T.W., Wholey M. A comparison of balloon- and self-expanding stents. *Min. Invas. Ther. & Allied Technol.*, 2002, vol. 11, no. 4, pp. 173–178.
- [7] Zagorulko E.Y., Teslev A.A., Flisyuk E.V. Modern coating technologies for drug eluting coronary stents (review). *Drug Dev. Regist.*, 2017, no. 1, pp. 70–77.
- [8] Mani G., Feldman M.D., Patel D. et al. Coronary stents: a materials perspective. *Bio-materials*, 2007, vol. 28, no. 9, pp. 1689–1710.
- [9] Schmidt T., Abbott J. Coronary stents: history, design, and construction. *J. Clin. Med.*, 2018, vol. 7, no. 6, art. 126. DOI: <https://dx.doi.org/10.3390%2Fjcm7060126>
- [10] Kaul A., Dhalla P.S., Bapatla A. et al. Current treatment modalities for calcified coronary artery disease: a review article comparing novel intravascular lithotripsy and traditional rotational atherectomy. *Cureus*, 2020, vol. 12, no. 10, art. e10922. DOI: <https://doi.org/10.7759/cureus.10922>
- [11] Sakakura K., Ito Y., Shibata Y. et al. Clinical expert consensus document on rotational atherectomy from the Japanese association of cardiovascular intervention and therapeutics. *Cardiovasc. Interv. Ther.*, 2020, vol. 36, no. 1, pp. 1–18. DOI: <https://doi.org/10.1007/s12928-020-00715-w>
- [12] Katsanos K., Spiliopoulos S., Reppas L. et al. Debulking atherectomy in the peripheral arteries: is there a role and what is the evidence? *Cardiovasc. Intervent. Radiol.*, 2017, vol. 40, no. 7, pp. 964–977. DOI: <https://doi.org/10.1007/s00270-017-1649-6>
- [13] Orlandi G., Parenti G., Bertolucci A. et al. Silent cerebral microembolism in asymptomatic and symptomatic carotid artery stenoses of low and high degree. *Eur. Neurol.*, 1997, vol. 38, no. 1, pp. 39–43. DOI: <https://doi.org/10.1159/issn.0014-3022>

- [14] Lee G., Ikeda R.M., Theis J.H. et al. Acute and chronic complications of laser angioplasty: vascular wall damage and formation of aneurysms in the atherosclerotic rabbit. *Am. J. Cardiol.*, 1984, vol. 53, no. 2, pp. 290–293. DOI: [https://doi.org/10.1016/0002-9149\(84\)90441-7](https://doi.org/10.1016/0002-9149(84)90441-7)
- [15] Stanek F. Laser angioplasty of peripheral arteries: basic principles, current clinical studies, and future directions. *Diagnostic Interv. Radiol.*, 2019, vol. 25, no. 5, pp. 392–397. DOI: <https://doi.org/10.5152/dir.2019.18515>
- [16] Bhatta N., Isaacson K., Bhatta K.M. et al. Comparative study of different laser systems. *Fertil. Steril.*, 1994, vol. 61, no. 4, pp. 581–591. DOI: [https://doi.org/10.1016/s0015-0282\(16\)56629-1](https://doi.org/10.1016/s0015-0282(16)56629-1)
- [17] Rawlins J. Din J.N., Talwar S. et al. Coronary intervention with the excimer laser: review of the technology and outcome data. *Interv. Cardiol.*, 2016, vol. 11, no. 1, pp. 27–32. DOI: <https://doi.org/10.15420/icr.2016:2:2>
- [18] Беликов А.В., Скрипник А.В. Лазерные биомедицинские технологии (часть 1). СПб., СПбГУ ИТМО, 2008.
- [19] Zhao S., Zou J., Zhang A. et al. A new RF heating strategy for thermal treatment of atherosclerosis. *IEEE Trans. Biomed. Eng.*, 2019, vol. 66, no. 9, pp. 2663–2670. DOI: <https://doi.org/10.1109/TBME.2019.2894503>
- [20] Lu D.Y., Leon M.B., Bowman R.L. Electrical thermal angioplasty: Catheter design features, in vitro tissue ablation studies and in vivo experimental findings. *Am. J. Cardiol.*, 1987, vol. 60, no. 13, pp. 1117–1122. DOI: [https://doi.org/10.1016/0002-9149\(87\)90364-X](https://doi.org/10.1016/0002-9149(87)90364-X)
- [21] Smith D.L., Walinsky P., Martinez-Hernandez A. et al. Microwave thermal balloon angioplasty in the normal rabbit. *Am. Heart J.*, 1992, vol. 123, no. 6, pp. 1516–1521. DOI: [https://doi.org/10.1016/0002-8703\(92\)90803-4](https://doi.org/10.1016/0002-8703(92)90803-4)

**Пухова Ирина Константиновна** — студентка кафедры «Биомедицинские технические системы», МГТУ им. Н.Э. Баумана, Москва, Российская Федерация.

**Соколова Диана Юрьевна** — студентка кафедры «Биомедицинские технические системы», МГТУ им. Н.Э. Баумана, Москва, Российская Федерация.

**Полудкин Илья Евгеньевич** — студент кафедры «Биомедицинские технические системы», МГТУ им. Н.Э. Баумана, Москва, Российская Федерация.

**Богачева Юлия Андреевна** — студентка кафедры «Медико-информационные технологии», МГТУ им. Н.Э. Баумана, Москва, Российская Федерация.

**Научный руководитель** — Беликов Никита Владимирович, кандидат технических наук, доцент кафедры «Биомедицинские технические системы», МГТУ им. Н.Э. Баумана, Москва, Российская Федерация.

**Ссылку на эту статью просим оформлять следующим образом:**

Пухова И.К., Соколова Д.Ю., Полудкин И.Е., Богачева Ю.А. Перспективные методы интервенционной ангиохирургии. *Политехнический молодежный журнал*, 2021, № 11(64). <http://dx.doi.org/11.18698/2541-8009-2021-11-749>

## PROMISING METHODS OF INTERVENTIONAL ANGIOSURGERY

**I.K. Pukhova**

puhovai.k@mail.ru

SPIN-code: 7110-1540

**D.Yu. Sokolova**

whyclos@mail.ru

SPIN-code: 8866-4186

**I.E. Poludkin**

ilya1207poludkin@gmail.com

SPIN-code: 4588-7917

**Yu.A. Bogacheva**

bogacheva1812@mail.ru

SPIN-code: 5601-3820

**Bauman Moscow State Technical University, Moscow, Russian Federation**

---

### Abstract

*The development of methods for the diagnosis and treatment of cardiovascular diseases associated with the formation of atherosclerotic plaques makes it possible to improve the prognosis for the duration and quality of patients' life. Interventional (endovascular) angioplasty is a modern developing area of minimally invasive surgery that allows the use of percutaneous access for intravascular operations. The paper describes the methods of interventional angioplasty, shows their main advantages and disadvantages. It gives schematic representations of the main types of devices for minimally invasive vascular dilatation and their classifications according to various parameters. Conclusions are made about the main directions of development of each method.*

### Keywords

*Interventional angioplasty, endovascular angioplasty, balloon angioplasty, stenting, atherectomy, radiofrequency ablation, thermal angioplasty, atherosclerosis*

Received 29.07.2021

© Bauman Moscow State Technical University, 2021

---

### References

- [1] King M.W., Bambharoliya T., Ramakrishna H. et al. Coronary artery disease and the evolution of angioplasty devices. Springer, 2020.
- [2] Ramanath V.S., Thompson C.A. Guidewires and angioplasty balloons: the primer. In: Textbook of Cardiovascular Intervention. Springer, 2014, pp. 91–98.
- [3] Kayssi A., Al-Atassi T., Oreopoulos G. et al. Drug-eluting balloon angioplasty versus uncoated balloon angioplasty for peripheral arterial disease of the lower limbs. *Cochrane Database Syst. Rev.*, 2016, vol. 8, art. CD011319. DOI: <https://doi.org/10.1002/14651858.cd011319.pub2>
- [4] Keefe N.A., Haskal Z.J., Park A.W. et al. IR playbook. Springer, 2018.
- [5] Cronenwett J., Johnston W. Rutherford's vascular surgery. Elsevier, 2014.
- [6] Duerig T.W., Wholey M. A comparison of balloon- and self-expanding stents. *Min. Invas. Ther. & Allied Technol.*, 2002, vol. 11, no. 4, pp. 173–178.
- [7] Zagorulko E.Y., Teslev A.A., Flisyuk E.V. Modern coating technologies for drug eluting coronary stents (review). *Drug Dev. Regist.*, 2017, no. 1, pp. 70–77.
- [8] Mani G., Feldman M.D., Patel D. et al. Coronary stents: a materials perspective. *Bio-materials*, 2007, vol. 28, no. 9, pp. 1689–1710.
- [9] Schmidt T., Abbott J. Coronary stents: history, design, and construction. *J. Clin. Med.*, 2018, vol. 7, no. 6, art. 126. DOI: <https://dx.doi.org/10.3390%2Fjcm7060126>

- [10] Kaul A., Dhalla P.S., Bapatla A. et al. Current treatment modalities for calcified coronary artery disease: a review article comparing novel intravascular lithotripsy and traditional rotational atherectomy. *Cureus*, 2020, vol. 12, no. 10, art. e10922. DOI: <https://doi.org/10.7759/cureus.10922>
- [11] Sakakura K., Ito Y., Shibata Y. et al. Clinical expert consensus document on rotational atherectomy from the Japanese association of cardiovascular intervention and therapeutics. *Cardiovasc. Interv. Ther.*, 2020, vol. 36, no. 1, pp. 1–18. DOI: <https://doi.org/10.1007/s12928-020-00715-w>
- [12] Katsanos K., Spiliopoulos S., Reppas L. et al. Debulking atherectomy in the peripheral arteries: is there a role and what is the evidence? *Cardiovasc. Intervent. Radiol.*, 2017, vol. 40, no. 7, pp. 964–977. DOI: <https://doi.org/10.1007/s00270-017-1649-6>
- [13] Orlandi G., Parenti G., Bertolucci A. et al. Silent cerebral microembolism in asymptomatic and symptomatic carotid artery stenoses of low and high degree. *Eur. Neurol.*, 1997, vol. 38, no. 1, pp. 39–43. DOI: <https://doi.org/10.1159/issn.0014-3022>
- [14] Lee G., Ikeda R.M., Theis J.H. et al. Acute and chronic complications of laser angioplasty: vascular wall damage and formation of aneurysms in the atherosclerotic rabbit. *Am. J. Cardiol.*, 1984, vol. 53, no. 2, pp. 290–293. DOI: [https://doi.org/10.1016/0002-9149\(84\)90441-7](https://doi.org/10.1016/0002-9149(84)90441-7)
- [15] Stanek F. Laser angioplasty of peripheral arteries: basic principles, current clinical studies, and future directions. *Diagnostic Interv. Radiol.*, 2019, vol. 25, no. 5, pp. 392–397. DOI: <https://doi.org/10.5152/dir.2019.18515>
- [16] Bhatta N., Isaacson K., Bhatta K.M. et al. Comparative study of different laser systems. *Fertil. Steril.*, 1994, vol. 61, no. 4, pp. 581–591. DOI: [https://doi.org/10.1016/s0015-0282\(16\)56629-1](https://doi.org/10.1016/s0015-0282(16)56629-1)
- [17] Rawlins J. Din J.N., Talwar S. et al. Coronary intervention with the excimer laser: review of the technology and outcome data. *Interv. Cardiol.*, 2016, vol. 11, no. 1, pp. 27–32. DOI: <https://doi.org/10.15420/icr.2016:2:2>
- [18] Belikov A.V., Skripnik A.V. Lazernye biomeditsinskie tekhnologii (chast' 1) [Laser biomedical technologies (part 1)]. Sankt-Petersburg, SPbGU ITMO Publ., 2008 (in Russ.).
- [19] Zhao S., Zou J., Zhang A. et al. A new RF heating strategy for thermal treatment of atherosclerosis. *IEEE Trans. Biomed. Eng.*, 2019, vol. 66, no. 9, pp. 2663–2670. DOI: <https://doi.org/10.1109/TBME.2019.2894503>
- [20] Lu D.Y., Leon M.B., Bowman R.L. Electrical thermal angioplasty: Catheter design features, in vitro tissue ablation studies and in vivo experimental findings. *Am. J. Cardiol.*, 1987, vol. 60, no. 13, pp. 1117–1122. DOI: [https://doi.org/10.1016/0002-9149\(87\)90364-X](https://doi.org/10.1016/0002-9149(87)90364-X)
- [21] Smith D.L., Walinsky P., Martinez-Hernandez A. et al. Microwave thermal balloon angioplasty in the normal rabbit. *Am. Heart J.*, 1992, vol. 123, no. 6, pp. 1516–1521. DOI: [https://doi.org/10.1016/0002-8703\(92\)90803-4](https://doi.org/10.1016/0002-8703(92)90803-4)

**Pukhova I.K.** — Student, Department of Biomedical Engineering Systems, Bauman Moscow State Technical University, Moscow, Russian Federation.

**Sokolova D.Yu.** — Student, Department of Biomedical Engineering Systems, Bauman Moscow State Technical University, Moscow, Russian Federation.

**Poludkin I.E.** — Student, Department of Biomedical Engineering Systems, Bauman Moscow State Technical University, Moscow, Russian Federation.

**Bogacheva Yu.A.** — Student, Department of Medical and Technical Information Technologies, Bauman Moscow State Technical University, Moscow, Russian Federation.

**Scientific advisor** — Belikov N.V., Cand. Sc. (Eng.), Assoc. Professor, Department of Biomedical Engineering Systems, Bauman Moscow State Technical University, Moscow, Russian Federation.

**Please cite this article in English as:**

Pukhova I.K., Sokolova D.Yu., Poludkin I.E., Bogacheva Yu.A. Promising methods of interventional angiosurgery. *Politekhnicheskiy molodezhnyy zhurnal* [Politechnical student journal], 2021, no. 11(64). <http://dx.doi.org/11.18698/2541-8009-2021-11-749.html> (in Russ.).